Actualización del dolor testicular crónico

Autor:

Esther García Rojo

Departamento de Urología, Hospital Universitario HM Sanchinarro, HM Hospitales y Clínica ROC, Madrid, España.

Datos completos:

Departamento de Urología, Hospital Universitario HM Sanchinarro, HM Hospitales, Madrid, España

Calle de Oña, 10, 28050, Madrid, España

Correo electrónico: esthergrojo@hotmail.com

ORCID: 0000-0002-2997-5886

El dolor testicular crónico (DTC) se define como un dolor testicular intermitente o constante, unilateral o bilateral de tres o más meses de duración que es significativamente molesto para el paciente, una vez que se han descartado otras causas posibles como una infección, masa testicular, varicocele, hidrocele, absceso o un dolor referido (1,2). Puede ocurrir acompañado de dolor con las relaciones sexuales, actividades físicas y/o eyaculación (3).

El DTC es la causa de alrededor del 2,5% al 5% de todas las consultas de urología (4). Una de las causas más comunes de esta patología es la historia de cirugía de vasectomía previa y esta entidad se conoce como "síndrome doloroso post-vasectomía, SDPV" (5). La incidencia aproximada del SDPV se estima en alrededor de 1-15 de cada 100 vasectomizados (6-8). Otras causas reconocidas de DTC son la cirugía de hernia inguinal (9), la cirugía abdominal (10), la neuropatía diabética (11) o el tratamiento con imipramina (7). En pacientes con hiperuricemia, se ha sugerido que el depósito intracanalicular de cristales de ácido úrico con la consiguiente alteración de las terminaciones nerviosas podría ser la causa de este dolor (12). Algunos pacientes relacionan el inicio de su dolor testicular crónico con algún tipo de lesión o traumatismo. Esto podría explicarse por el fenómeno de la plasticidad neuronal. En la plasticidad neural, la lesión puede causar cambios en todos los niveles del sistema nervioso, por lo que los mensajes de dolor se amplifican.

El dolor testicular crónico puede considerarse como parte del síndrome de dolor pélvico crónico y la etiología y el mecanismo fisiopatológico no son bien conocidos actualmente. Se discute la importancia del sistema nervioso simpático y el papel de una posible alteración de los receptores adrenérgicos de los conductos deferentes (7). En El SDPV, se postulan como posibles causas una obstrucción mecánica de los conductos eyaculadores con congestión del epidídimo, un atrapamiento nervioso, formación de granulomas o formación de tejido fibroso perineural como posibles causas (13). Otros autores afirman que el dolor puede ser causado por la alteración de los haces neurovasculares, en particular, los que transcurren a lo largo de los conductos deferentes y contienen nervios simpáticos derivados del plexo pélvico y los nervios nociceptivos aferentes. La alteración de estos nervios puede dar lugar a una disinergia o a cicatrices con la consiguiente compresión neural que da lugar al dolor (14).

Para un abordaje diagnóstico adecuado, es necesaria una buena anamnesis, registrando la fecha de inicio del dolor, enfermedades concomitantes, cirugías previas y posibles desencadenantes, así como el tipo de dolor, localización, intensidad, irradiación y desencadenante u otros factores agravantes.

Aunque existen posibles causas de DTC, como una congestión del epidídimo, infección o varicocele, la mayoría de estas se pueden descartar con una historia clínica completa, examen físico y un análisis de orina. Cuando estos análisis son normales, el diagnóstico es menos claro y se deben considerar las causas neurogénicas del dolor (15). Si no hay sospecha de infección, no está indicado el tratamiento con antibioticoterapia empírica (16).

La ecografía escrotal suele ser parte de la evaluación del paciente con dolor escrotal, sin embargo, en ausencia de hallazgos clínicos significativos en el examen físico y en presencia de un análisis de orina negativo, el beneficio real de la ecografía escrotal es tranquilizar al paciente preocupado por el cáncer (17).

Actualmente, el tratamiento del DTC es en gran medida empírico debido a la ausencia de protocolos estandarizados (2) y ocupa una parte considerable del tiempo de la mayoría de los urólogos. El dolor testicular crónico suele presentar una mala respuesta a los fármacos analgésicos habituales y como primera línea de tratamiento, se pueden utilizar dosis bajas de

ansiolíticos o antidepresivos tricíclicos (amitriptilina, dapoxetina o nortriptilina) con buenas tasas de reducción del dolor (18). También se pueden utilizar fármacos neuromoduladores como la gabapentina que proporcionan una reducción significativa del dolor en hasta el 80% de los pacientes (19) (*Figura 1).*

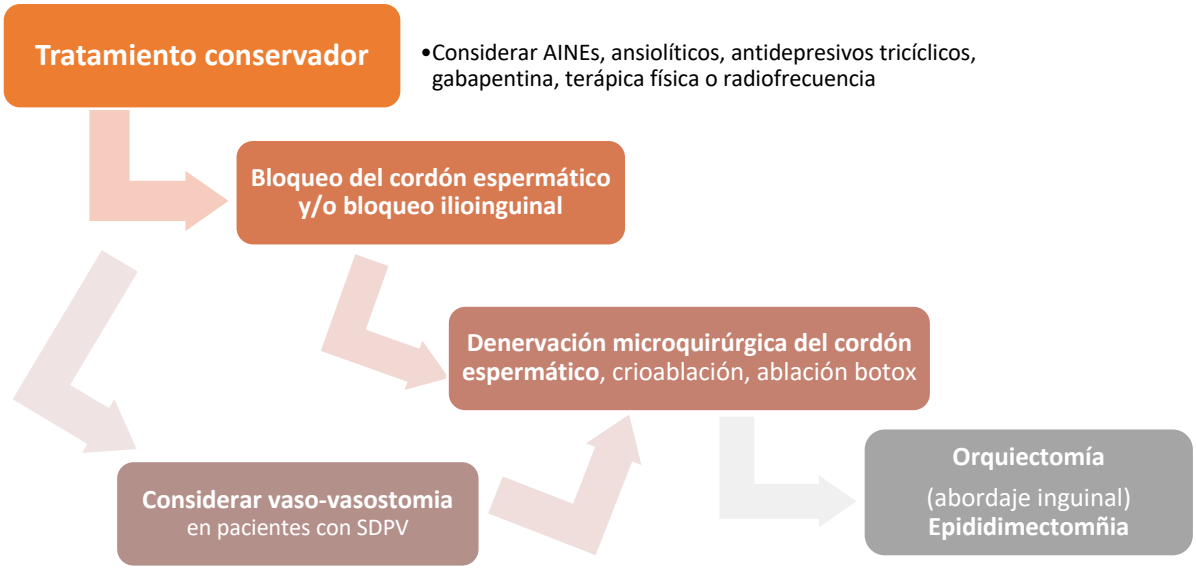

Figura 1: Algoritmo terapéutico propuesto para el manejo del dolor testicular crónico
AINEs: antiinflamatorios no esteroideos
SDPV: Síndrome doloroso postvasectomía

Otras estrategias conservadoras incluyen fisioterapia del suelo pélvico, acupuntura, estimulación nerviosa eléctrica transcutánea (TENS) (20,21) o neuromodulación (2). Cohen *et al.* (22) y Misra *et al.* (23) informaron de sus resultados utilizando radiofrecuencia pulsada de los nervios escrotales que parece ser un procedimiento ambulatorio seguro y mínimamente invasivo y recomendaron estudios aleatorizados adicionales controlados con placebo para evaluar la eficacia del procedimiento.

También se ha sugerido un bloqueo específico del cordón espermático y/o nervio ilioinguinal con anestesia local con o sin esteroides, como maniobra intermedia entre el tratamiento conservador y quirúrgico, con el fin de alterar la vía del dolor aferente (5). Esto se puede utilizar también como un procedimiento diagnóstico, ya que confirma una fuente neuronal

de dolor (16,24). Estos bloqueos proporcionan un valor predictivo significativo en respuesta a los tratamientos quirúrgicos: una respuesta positiva se considera un predictor independiente de la respuesta a la denervación microquirúrgica del cordón espermático (DMCE) (25).

El nervio ilioinguinal proviene de la primera rama lumbar y de la 12ª rama torácica y es responsable de la inervación del músculo cremaster y de la sensibilidad del contenido escrotal y de la base de la piel del escroto *(Figura 2).* Un grupo de fibras simpáticas siguen el camino del cordón espermático y recogen la sensibilidad al contenido escrotal. El nervio ilioescrotal entra en el escroto a través del borde anterolateral del cordón espermático y es accesible al bloqueo anestésico farmacológico. Al realizar un bloqueo del nervio ilioescrotal, no hay anestesia de la piel escrotal (26, 27).

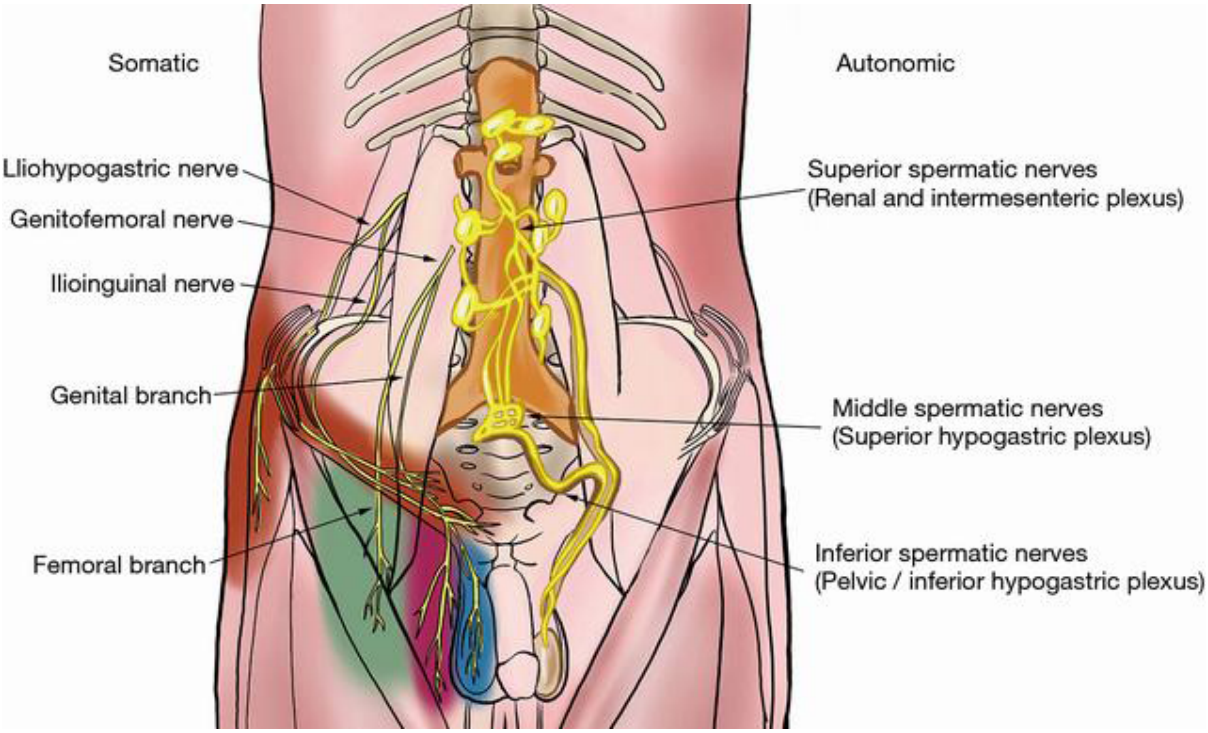

Figura 2: Nervios somáticos y autonómicos que inervan el contenido escrotal.
Fuente http://tau.amegroups.com/article/view/14984/15154. © 2017 by Dhairya Patel, based on Reynolds LW, Sills SM. Orchialgia. In: Waldman SD. editor. Pain Management, Philadelphia: Elsevier, 2011.

El bloqueo del cordón espermático se realiza comenzando con la palpación del tubérculo púbico e insertando una aguja calibre 22 a un centímetro del tubérculo y siguiendo la

dirección caudal y vertical hacia la cara anterior del hueso púbico. En su camino, la aguja entra en contacto con el hueso después de que haya pasado a través del cordón espermático. El líquido se inyecta a lo largo de la ruta de retirada a la piel después de la aspiración para evitar la inyección intravascular de la anestesia local *(Figura 3).*

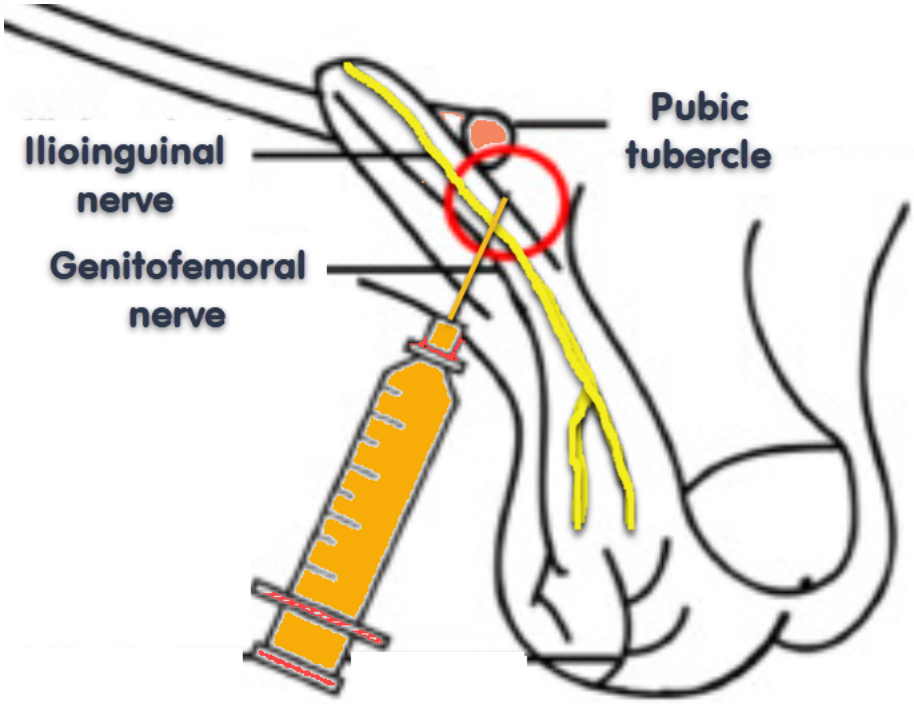

Figura 3: Técnica del bloqueo del cordón espermático

Tan *et al.* utilizaron bloqueos con bupivacaína al 0,75% cuando hay un fracaso del tratamiento médico, ofreciendo una serie de 4-5 infiltraciones repetidas cada 2 semanas. La terapia quirúrgica se recomendó cuando el tratamiento conservador falla (28).

Para los pacientes con DTC que no responden al tratamiento conservador, se han descrito diferentes procedimientos quirúrgicos (29). La epididimectomía tiene una tasa de éxito muy variable del 10% al 80% (6, 30), y se recomienda cuando hay dolor refractario a las maniobras conservadoras, localizadas a ese nivel, especialmente en aquellas con anomalías estructurales como quistes observados en el examen físico o la ecografía.

También se ha descrito la recanalización por vasovasostomía o epididimovasostomía para el tratamiento del SDPV, también con resultados variables y tasas de mejoría en torno al 60-80% de los casos (3, 15, 31, 32). En cuanto a la resección de granulomas, estos aparecen con una frecuencia muy dispar entre el 5-70% y se produce como un efecto natural y no como una

complicación en las técnicas de vasectomía. En caso de que produzca dolor crónico localizado en el sitio del granuloma refractario a las medidas anteriores o si el granuloma fistuliza a la piel (hecho poco común) se justifica su resección (28).

Finalmente, la denervación microquirúrgica del cordón espermático (DMCE) es una opción bien estudiada y sigue siendo un enfoque con altas tasas de éxito que debe considerarse para el tratamiento del DTC refractario a las medidas conservadoras. Este tratamiento parece mostrar una mayor tasa de éxito en los pacientes que experimentan alivio temporal tras un bloqueo del cordón espermático, y puede mejorar significativamente la calidad de vida de los pacientes y la capacidad de volver a las actividades diarias (16, 28). *Figura 4.*

Nuevos procedimientos mínimamente invasivos como la denervación testicular laparoscópica o robótica, han ido surgiendo para apoyar en el manejo del dolor crónico refractario con una reducción significativa del dolor presentando baja morbilidad y mortalidad (6, 28, 33).

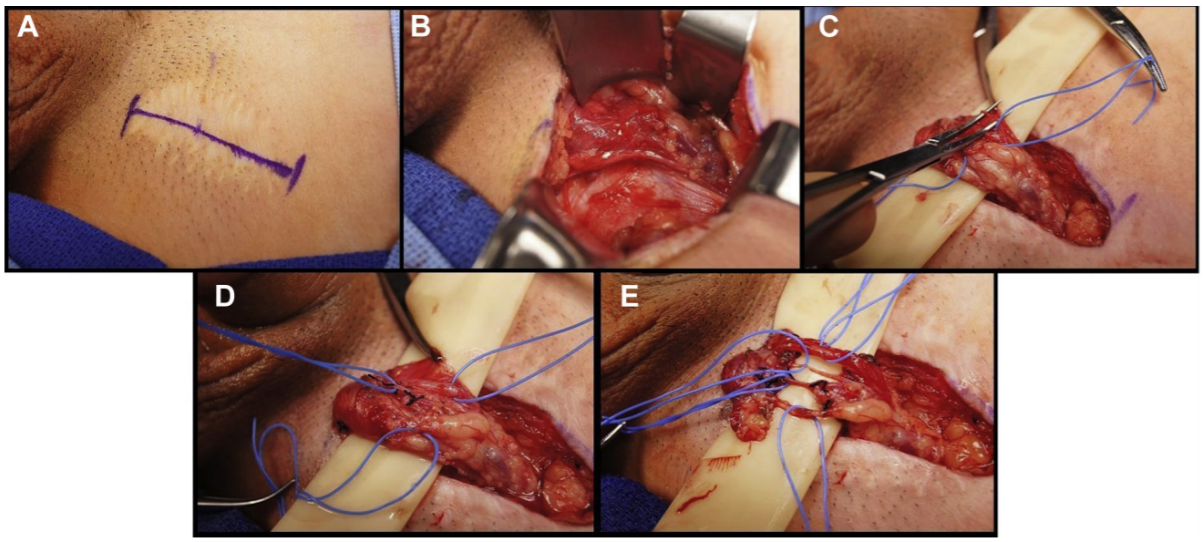

Figura 4: Microdenervación del cordón espermático. A: marcado de la incisión inguinal B: disección y exposición del cordón espermático. C: cordón espermático con la fascia del cordón abierta. D: arterias aseguradas por vessel loop. E: tras completar la disección, solo quedan la arteria crematérica, la arteria testicular, la arteria deferente y los vasos linfáticos (de arriba a abajo).
Fuente: Tan, W. P., & Levine, L. A. (2018). Micro-Denervation of the Spermatic Cord for Post-Vasectomy Pain Management. Sexual Medicine Reviews, 6(2), 328–334. doi:10.1016/j.sxmr.2017.06.002

En conclusión, el dolor testicular crónico es una condición debilitante para el paciente y en ocasiones difícil de tratar, siendo un desafío para los urólogos. Una comprensión profunda de esta patología y sus diferentes causas, y un enfoque de equipo multidisciplinario para su tratamiento, son necesarios para que el paciente se beneficie de las diferentes opciones terapéuticas disponibles.

BIBLIOGRAFÍA

1. Ziegelmann MJ, Farrell MR, Levine LA. Evaluation and Management of Chronic Scrotal Content Pain-A Common Yet Poorly Understood Condition. Rev Urol. 2019;21(2–3):74–84.
2. Parekattil SJ, Ergun O, Gudeloglu A. Management of Chronic Orchialgia: Challenges and Solutions – The Current Standard of Care. RRU. 2020 Jul;Volume 12:199–210.
3. Nangia AK, Myles JL, Thomas AJ JR. Vasectomy reversal for the post-vasectomy pain syndrome: a clinical and histological evaluation. J Urol. 2000 Dec;164(6):1939–42.
4. Leslie SW, Sajjad H, Siref LE. Chronic Testicular Pain And Orchalgia. In: StatPearls [Internet]. Treasure Island (FL): StatPearls Publishing; 2021 [cited 2021 Jul 25]. Available from: http://www.ncbi.nlm.nih.gov/books/NBK482481/
5. Gonzalo-González A, Longás J, Pérez-Barrero P, Infantes M, Pérez-Alfranca C, Ruiz-Pérez R. Bloqueo del cordón espermático como tratamiento del dolor crónico testicular. Revista de la Sociedad Española del Dolor. 2007 Jun;14(5):369–70.
6. Marconi M, Palma C, Troncoso P, Dell Oro A, Diemer T, Weidner W. Microsurgical Spermatic Cord Denervation as a Treatment for Chronic Scrotal Content Pain: A Multicenter Open Label Trial. J Urol. 2015 Nov;194(5):1323–7.
7. Granitsiotis P, Kirk D. Chronic testicular pain: an overview. Eur Urol. 2004 Apr;45(4):430–6.
8. Auyeung AB, Almejally A, Alsaggar F, Doyle F. Incidence of Post-Vasectomy Pain: Systematic Review and Meta-Analysis. Int J Environ Res Public Health. 2020 Mar 10;17(5).
9. Analysis of post-surgical pain after inguinal hernia repair: a prospective study of 1,440 operations | SpringerLink [Internet]. [cited 2021 Jul 26]. Available from: https://link.springer.com/article/10.1007/s10029-007-0267-7?shared-article-renderer
10. Sureka SK, Srivastava A, Agarwal S, Srivastava A, An S, Singh S, et al. Prevention of Orchialgia After Left-Sided Laparoscopic Donor Nephrectomy-A Prospective Study. J Endourol. 2015 Jun;29(6):696–9.
11. Campbell IW, Ewing DJ, Clarke BF, Duncan LJ. Testicular pain sensation in diabetic autonomic neuropathy. Br Med J. 1974 Jun 22;2(5920):638–9.
12. López Laur JD, Chiapetta Menéndez J. [Chronic orchialgia. A diagnostic and therapeutic hypothesis]. Actas Urol Esp. 1997 Sep;21(8):770–2.

13. SAMFyC Congresos [Internet]. [cited 2021 Feb 7]. Available from: https://samfyccongresos.com/index.php?seccion=verComunicacion&id=209&idCom=189#prettyPhoto

14. Cunningham J, Temple WJ, Mitchell P, Nixon JA, Preshaw RM, Hagen NA. Cooperative hernia study. Pain in the postrepair patient. Ann Surg. 1996 Nov;224(5):598–602.

15. Christiansen CG, Sandlow JI. Testicular Pain Following Vasectomy: A Review of Postvasectomy Pain Syndrome. Journal of Andrology. 2003;24(3):293–8.

16. Patel BG, Levine LA. Chronic Scrotal Content Pain: an Updated Review on Diagnosis and Management. Curr Sex Health Rep. 2019 Jun;11(2):115–24.

17. Lau MW, Taylor PM, Payne SR. The indications for scrotal ultrasound. BJR. 1999 Sep;72(861):833–7.

18. Heidelbaugh JJ, Llanes M, Weadock WJ. An algorithm for the treatment of chronic testicular pain. J Fam Pract. 2010 Jun;59(6):330–6.

19. Am S, B M, Lk L. Chronic orchialgia: consider gabapentin or nortriptyline before considering surgery. Int J Urol. 2007 Jul 1;14(7):622–5.

20. Tantawy SA, Kamel DM, Abdelbasset WK. Does transcutaneous electrical nerve stimulation reduce pain and improve quality of life in patients with idiopathic chronic orchialgia? A randomized controlled trial. J Pain Res. 2018;11:77–82.

21. Rosendal F, Moir L, de Pennington N, Green AL, Aziz TZ. Successful treatment of testicular pain with peripheral nerve stimulation of the cutaneous branch of the ilioinguinal and genital branch of the genitofemoral nerves. Neuromodulation. 2013 Apr;16(2):121–4.

22. Cohen SP, Foster A. Pulsed radiofrequency as a treatment for groin pain and orchialgia. Urology. 2003 Mar;61(3):645.

23. Misra S, Ward S, Coker C. Pulsed Radiofrequency for Chronic Testicular Pain—A Preliminary Report. Pain Med. 2009 May;10(4):673–8.

24. Masarani M, Cox R. The aetiology, pathophysiology and management of chronic orchialgia. BJU Int. 2003 Mar;91(5):435–7.

25. Benson JS, Abern MR, Larsen S, Levine LA. Does a positive response to spermatic cord block predict response to microdenervation of the spermatic cord for chronic scrotal content pain? J Sex Med. 2013 Mar;10(3):876–82.

26. Burden RJ, O'Kelly SW, Sutton D, Cumming J. Spermatic-cord block improves analgesia for day-case testicular surgery. Br J Urol. 1997 Sep;80(3):472–5.

27. Wakefield SE, Elewa AA. Spermatic cord block: a safe technique for intrascrotal surgery. Ann R Coll Surg Engl. 1994 Nov;76(6):401–2.

28. Tan WP, Levine LA. Micro-Denervation of the Spermatic Cord for Post-Vasectomy Pain Management. Sex Med Rev. 2018 Apr;6(2):328–34.

29. Levine L. Chronic orchialgia: evaluation and discussion of treatment options. Ther Adv Urol. 2010 Oct;2(5–06):209–14.

30. Hori S, Sengupta A, Shukla CJ, Ingall E, McLoughlin J. Long-term outcome of epididymectomy for the management of chronic epididymal pain. J Urol. 2009 Oct;182(4):1407–12.

31. Myers SA, Mershon CE, Fuchs EF. Vasectomy reversal for treatment of the post-vasectomy pain syndrome. J Urol. 1997 Feb;157(2):518–20.

32. Smith-Harrison LI, Smith RP. Vasectomy reversal for post-vasectomy pain syndrome. Transl Androl Urol. 2017 May;6(Suppl 1):S10–3.

33. Calixte N, Tojuola B, Kartal I, Gudeloglu A, Hirsch M, Etafy M, et al. Targeted Robotic Assisted Microsurgical Denervation of the Spermatic Cord for the Treatment of Chronic Orchialgia or Groin Pain: A Single Center, Large Series Review. J Urol. 2018 Apr;199(4):1015–22.